ISSN 2414-0023 (Print)
ISSN 2414-004X (Online)
DOI (Issue): https://doi.org/10.31108/1.2019.1.21

НЕЙРОПСИХОЛОГІЧНІ КОРЕЛЯТИ МОЗКОВИХ ДИСФУНКЦІЙ У ОСІБ З ОБСЕСИВНО-КОМПУЛЬСИВНИМ РОЗЛАДОМ

УДК: 159.972

Малишева Каріне Олегівна

Кандидат психологічних наук, доцент кафедри психодіагностики та клінічної психології Київського національного університету імені Тараса Шевченка, м. Київ (Україна)

ORCID: https://orcid.org/0000-0003-3903-5799

Келлер Владислава Вікторівна

Студентка Національного університету Києво-Могилянська академія, м. Київ (Україна)

ORCID: https://orcid.org/0000-0001-9510-5208

Аннотация. *У статті розглядається взаємозв'язок між біологічним субстратом обсесивно-компульсивного розладу та його психологічними проявами. Особлива увага приділяється дисфункції кортико-стріато-таламо-кортикальних петель і дизрегуляції базальних гангліїв як причини обсесивно-компульсивної симптоматики. Обсесивно-компульсивний розлад диференціюється від спектру тривожних розладів. Здійснюється порівняльний аналіз етіології компульсивного миття рук і компульсивного перевіряння. Описується альтернативний спосіб навчання і набуття нових навичок у осіб з обсесивно-компульсивним розладом. Інтерпретуються дані когнітивних досліджень з даної теми, зокрема тести на інгібування відповіді. Робляться припущення щодо виникнення «пастки» з обсесивних думок у осіб, що страждають на обсесивно-компульсивний розлад.*

Ключевые слова: *обсесивно-компульсивний розлад, базальні ганглії, орбітофронтальна кора, поясна кора, гальмівний контроль психічної активності, нав'язливі думки, компульсивне перевіряння, компульсивне миття рук.*

© *Малишева К. О., Келлер В. В.*

DOI (Article): https://doi.org/10.31108/1.2019.1.21.5

Постановка проблеми. Обсесивно-компульсивний розлад (ОКР) є одним із найпоширеніших психічних розладів на сьогоднішній день. Серед населення світу ОКР має розповсюдженість від 1 до 3%. Результати наукових досліджень, що були спрямовані на вивчення нейроанатомічного субстрату патології, часто мали хибну інтерпретацію через низку причин. По-перше, порушення у роботі систем нейромедіаторів, зокрема серотоніну, дофаміну і глутамату, позиціонувалися як причина, а не наслідок ОКР, тоді як сучасні уявлення про розлад зосереджені на моделях, в яких ключовим є патологічний функціональний зв'язок конкретних анатомічних структур через збій при формуванні нейромереж. По-друге, до публікації п'ятого видання «Діагностичного і статистичного посібника по психічним розладам» (Diagnostic and Statistical Manual of mental disorders) у 2013 році ОКР класифікували як тривожний розлад. Винесення ОКР в окремий спектр сприяло збільшенню кількості досліджень по цій темі і переосмисленню минулих відкриттів.

Аналіз останніх досліджень і публікацій. Обсесивно-компульсивний розлад (ОКР) – це психічний розлад, основними характеристиками якого є наявність у людини нав'язливих думок, образів та ідей (обсесій) та специфічних повторюваних дій, ритуалів або поведінки, що виникають у відповідь на обсесії (компульсій). Розлад носить егодистонний характер. До 50% усіх випадків беруть початок у дитячому та підлітковому віці. Діагностичні критерії (за DSM-5) включають:

- наявність обсесій, компульсій чи обох симптомів одночасно;
- обсесії та компульсії є затратними по часу (займають більше 1 години на день);
- обсесивно-компульсивні симптоми не пов'язані з прийомом медикаментозних препаратів;
- порушення відповідають критеріям визначення ОКР краще, ніж критеріям визначення будь-якого іншого розладу (диференційний діагноз) [1].

Традиційно ОКР відносили до спектру тривожних розладів, але у DSM-5 (*Diagnostic and Statistical Manual of mental disorders*) 2013-го року його виділили у окрему групу «Обсесивно-компульсивний і споріднені розлади», яка також включає дисморфофобію, синдром патологічного накопичення, трихотіломанію, екскоріацію, обсесивно-компульсивний розлад, індукований медикаментозними препаратами, і невизначений обсесивно-компульсивний розлад. Причиною до рекласифікації стали очевидні розбіжності у нейроанатомії осіб з обсесивно-компульсивним розладом та осіб з тривожними розладами. Зокрема, при ОКР спостерігається порушення функціонування кортико-стріато-таламо-кортикальних петель, тоді як тривожні розлади спричиняються аномальним функціонуванням вентролатеральної префрон-

© Малишева К. О., Келлер В. В.
DOI (Article): https://doi.org/10.31108/1.2019.1.21.5

тальної кори і мигдалеподібного тіла. Визначальною особливістю тривожних розладів є наявність психологічного страху і його соматичних проявів. При розладах з ОК-спектру ці симптоми хоча і наявні, але є непостійними і гетерогенними за своєю природою. Пацієнти з тривожними розладами реагують на широкий спектр фармакологічних препаратів, зокрема на селективні інгібітори зворотнього захоплення серотоніну, інгібітори зворотнього захоплення серотоніну і норадреналіну, прегабалін, агомелатин, тоді як пацієнти з ОКР не реагують на нестероїдні речовини [14]**.** При ОКР зазвичай спостерігається більш висока коморбідність, ніж при тривожних розладах. Таким чином, у подальших дослідженнях моделі вивчення ОКР, в яких страх-опосередковані обсесії нейтралізувалися компульсіями, замістилися моделями, основна увага в яких приділяється дизрегуляції базальних гангліїв.

Варто також наголосити, що у цій роботі мова йтиме про дорослий мозок з обсесивно-компульсивним розладом. ОКР у дітей може виникати на етапах розвитку мозку, пов'язаних з дозріванням префронтальної кори. ОКР у зрілому мозку починається після основних фаз розвитку мозку і рідше спадкується [4].

Метою даної роботи є створення сучасної картини функціонування дорослого мозку при ОКР.

Завдання полягають у:

визначенні сучасного положення ОКР серед інших психічних розладів;

характеристиці особливостей патологічної структурної організації мозку при ОКР;

характеристиці психологічних проявів при ОКР.

Виклад основного матеріалу. Обсесивно-компульсивний розлад асоціюють з патологічним функціональним зв'язком конкретних анатомічних структур. Протягом десятиліть ОКР вивчали за допомогою методів нейровізуалізації, включаючи комп'ютерну томографію (КТ), магнітно-резонансну томографію (МРТ), магнітно-резонансну спектроскопію (МРС), і позитронно-емісійну томографію (ПЕТ). Нейробіологічні моделі ОКР в основному були зосереджені на дисфункції всередині нейронних контурів, що з'єднують більш розвинені префронтальні коркові і премоторні коркові структури мозку людини з більш примітивними структурами, які розташовані ближче до стовбуру мозку (а саме: базальні ганглії, таламус, мигдалеподібне тіло, гіпокамп (рис. 1).

Базальні ганглії являють собою групу нервових ядер, розташованих в «основі» мозку, яка складається з декількох підкіркових ядер. Ці ядра включають бліду кулю, чорну субстанцію, субталамічне ядро і стріатум, який є ключовим у патології ОКР. Стріатум складається з хвостатого ядра, лушпини і прилеглого ядра. Базальні ганглії являють собою ключову ланку у складній системі кортико-

© Малишева К. О., Келлер В. В.

стріато-таламо-кортикальних петель, що об'єднує когнітивні і моторні функції. При неврологічних порушеннях, що зачіпають базальні ганглії (наприклад, розсіяний склероз, хорея Гантінгтона і хвороба Паркінсона), часто бувають наявні ОКР-подібні компульсії [4].

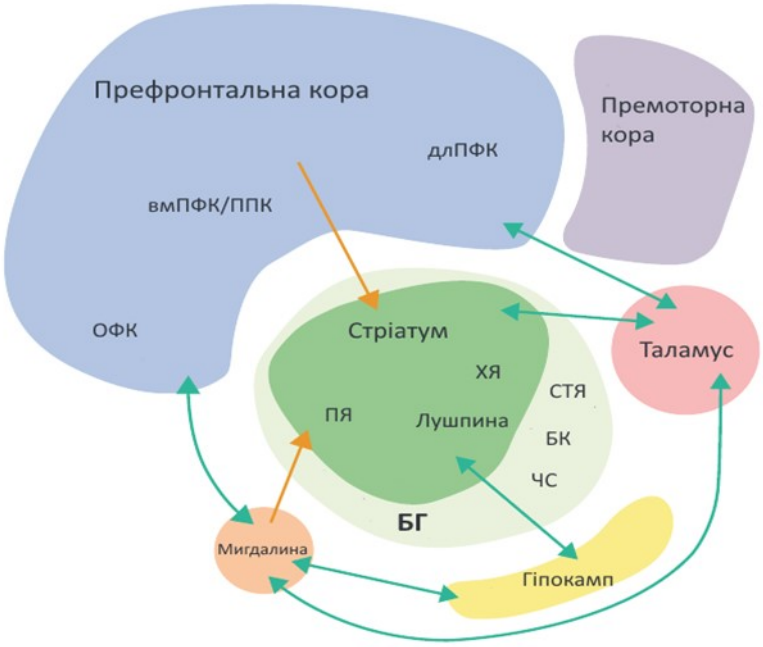

Рис.1 Схематичне зображення ділянок мозку, задіяних у патології ОКР: длПФК – дорсолатеральна префронтальна кора; вмПФК – вентромедіальна префронтальна кора; ППК – передня поясна кора; ОФК – орбітофронтальна кора; БК – бліда куля; ПЯ – прилегле ядро; ЧС – чорна субстанція; СТЯ – субталамічне ядро; БГ – базальні ганглії [4].

Загальний об'єм не відрізняється у дорослих пацієнтів з ОКР, пацієнтів з ОКР дитя-

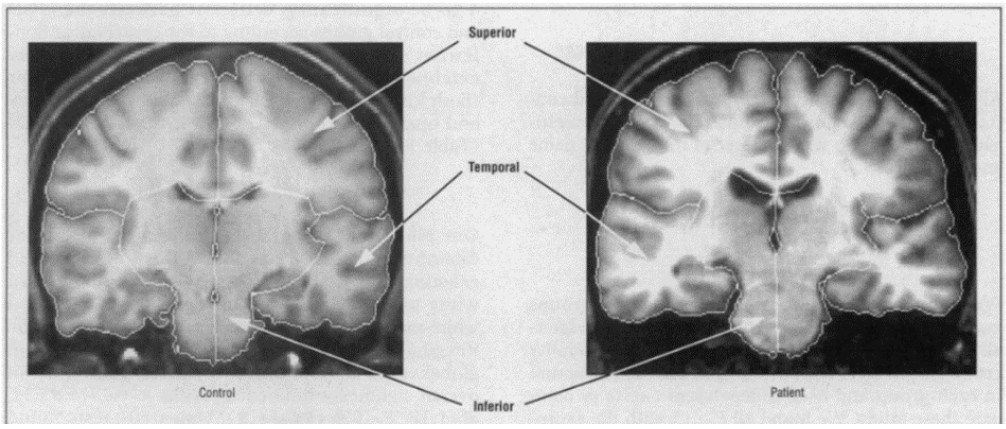

Рис.2 Зниження вмісту білої речовини у пацієнтів з ОКР (справа) у порівнянні з контролем (зліва) [13].

© Малишева К. О., Келлер В. В.

чого та підліткового віку і контрольної групи. У дорослих пацієнтів спостерігається збільшення загального об'єму сірої речовини і зниження вмісту білої речовини (Рис.2 і табл.1) [13].

Щодо розміру базальних гангліїв у дорослих пацієнтів з ОКР існують суперечливі дані. У одних дослідженнях [11] повідомлялося про значні зміни об'єму базальних гангліїв дорослих пацієнтів з ОКР у порівнянні із контрольною групою (див. табл. 1), тоді як у інших дослідженнях [7] не було виявлено істотних змін у розмірі базальних гангліїв пацієнтів з ОКР у порівнянні з контрольною групою. Також був продемонстрований істотний зв'язок між здатністю пацієнтів з ОКР до інгібування відповіді та розміром хвостатого ядра [6].

У деяких дослідженнях [2,13] було виявлено білатеральне зменшення об'єму орбітофронтальної кори у дорослих пацієнтів з ОКР

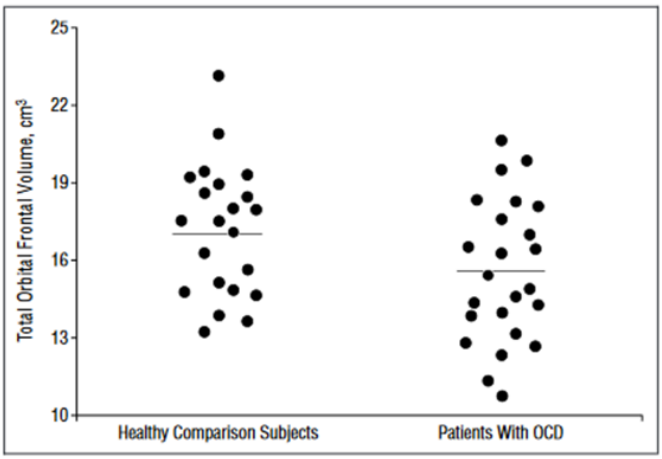

Рис.3 Об'єднані дані про розміри орбітофронтальної кори з різних досліджень у пацієнтів з ОКР у порівнянні з контролем [2].

у порівнянні з контрольною групою (Рис.3 і табл.1).

Було продемонстровано білатеральне зменшення об'єму мигдалин, але не гіпокампа, у дорослих пацієнтів з ОКР у порівнянні з контрольною групою [13] (див. табл.1).

Результати досліджень патології ОКР методами функціональної нейровізуалізації виявляють зміну активності орбітофронтальної кори, передньої поясної кори та хвостатого ядра у пацієнтів. Ці дані часто інтерпретують як доказ аномального функціонування кортико-стріато-таламо-кортикальних (КСТК) петель, зв'язаних з орбітофронтальною і поясною корою. І хоча ця інтерпретація залишається суперечливою, оскільки гіперактивність зазначених вище ділянок може являти собою як причину, так і наслідок симптомів, дисфункція КСТК-петель залишається домінуючою моделлю для розуміння ОКР-симптоматики.

Існує декілька КСТК-петель, і всі вони проходять через базальні ганглії. Описано щонайменше п'ять таких петель, в яких кінцевою ланкою є:

прилегла моторна ділянка;

фронтальні очні ділянки;

дорсолатеральна префронтальна кора (длПФК);

латеральна орбітофронтальна кора (лОФК);

поясна кора.

Деякі автори виділяють також петлі з кінцевими точками у медіальній

© Малишева К. О., Келлер В. В.

Таблиця 1.

Різниця у розмірі певних ділянок мозку у пацієнтів з ОКР в порівнянні з контрольною групою

Структура		Відсоток від загального об'єму мозку при ОКР (%)	Відсоток від загального об'єму мозку у контрольної групи (%)	Джерело
Біла речовина		27,82	32,56	[7]
Сіра речовина		60,87	56,91	[7]
ОФК	ліва	1,01	1,27	[8]
	права	0,93	1,21	
Мигдалина		0,48	0,53	[7,13]
Покришка		2,60	2,30	[7]
Лушпина		0,42	0,48	[11]
Сочевицеподібне ядро		0,57	0,63	[11]
Хвостате ядро		0,080	0,082	[11]

орбітофронтальній корі та у задній тім'яній корі [8].

У нейронних петлях, пов'язаних з ОКР-симптоматикою, кінцевою ланкою є префронтальна кора, орбітофронтальна кора та поясна кора (Рис.4).

Вони формують вентромедіальний «афективний» нейронний контур і дорсолате-

Рис.4. Схематична ілюстрація кортико-стріальних петель: длПФК – дорсолатеральна префронтальна кора; ПЯ – прилегле ядро; ОФК – орбітофронтальна кора; ХЯ – хвостате ядро; БК – бліда куля [9].

ральний «когнітивний» нейронний контур. Вузли цих шляхів є взаємопов'язаними через дві основні ділянки білої речовини: цингулярний пучок та передню ніжку внутрішньої капсули. Пізніше були запропоновані розширені моделі, які також включали вентральний когнітивний нейронний контур [9].

КСТК-петлі, в які залучені орбітофронтальна та поясна кора, проходять через головку хвостатого ядра у стріатумі. З цих спостережень випливає панівна гіпотеза стосовно природи ОКР: патологія виникає через дисба-

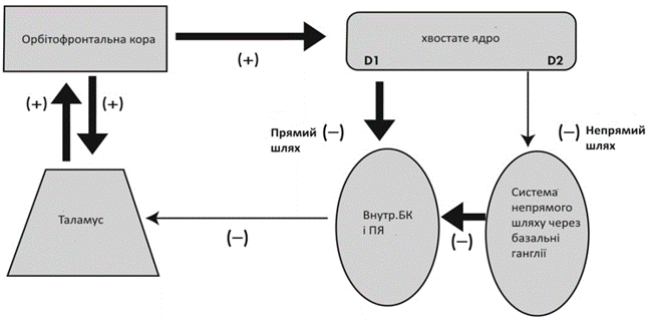

Рис.5. Загальна схема прямого та непрямого шляху через базальні ганглії: великі стрілки відображають етапи, що посилені при ОКР: Внутр.БК – внутрішня бліда куля; ПЯ – прилегле ядро; D1, D2 – дофамінові рецептори [10].

ланс між прямим (*dirrect*) та непрямим (indirrect) шляхом базальних гангліїв (Рис.5) [10].

Ефект від прямого шляху є збуджуючим, від непрямого – інгібуючим. Зокрема, зміщення в сторону прямого шляху у межах ОФК/ППК КСТК-петель може сформувати петлю позитивного зворотнього зв'язку і

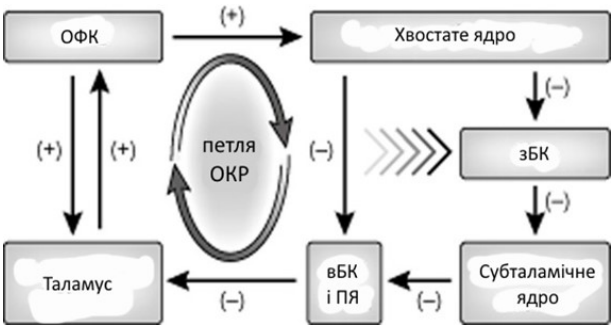

Рис.6 Схема ОКР-петлі, в якій переважає прямий шлях через базальні ганглії: ОФК – орбітофронтальна кора; зБК – зовнішня бліда куля; вБК – внутрішня бліда куля; ПЯ – прилегле ядро [10].

«пастку» з обсесивних думок, що проявляється у взаємній гіперактивації між ОФК і таламусом (Рис.6) [10].

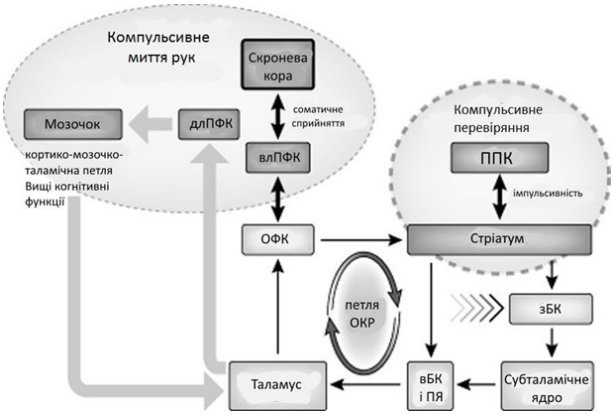

Рис.7. Розширена модель ОКР, що включає симптоми компульсивних ритуалів перевіряння та миття рук: длПФК – дорсолатеральна префронтальна кора; влПФК – вентролатеральна префронтальна кора; ОФК – орбітофронтальна кора; ППК – передня поясна кора; зБК – зовнішня бліда куля; вБК – внутрішня бліда куля; ПЯ – прилегле ядро [10].

© Малишева К. О., Келлер В. В.

Пізніше була запропонована багатовимірна модель ОКР-петель, що відображала природу компульсій різного типу (миття рук та компульсивне перевіряння) і пов'язані з цими симптомами ділянки мозку (Рис.7) [10].

У новій моделі продемонстровано, що передня поясна кора, яка активується у відповідь на власні помилки суб'єкта, в першу чергу пов'язана з компульсивним перевірянням, тоді як ділянки префронтальної та скроневої кори (соматичне сприйняття) і їхній зв'язок з мозочком пов'язані з компульсивним миттям рук.

ОКР-петля у мозку викликає виконавчу дисфункцію та вторинну невербальну дисфункцію, що призводить до виникнення обсесивно-компульсивної поведінки. Обсесивно-компульсивна поведінка, в свою чергу, посилює ОКР-петлю. Тобто, розвивається замкнене коло між неврологічними порушеннями і симптомами.

Дослідження методом функціональної візуалізації стосовно ОКР можна розділити на чотири категорії відповідно до експериментальної парадигми:

а) дослідження мозку пацієнтів з ОКР у спокійному стані (англ. *resting state*);

б) дослідження методом провокування симптомів, в яких порівнюється активність мозку до та після провокування симптомів;

в) порівняння активності мозку до та після застосування медикаментозних препаратів;

г) когнітивні дослідження, в яких активність мозку пацієнтів з ОКР під час виконання певних завдань порівнюється з контрольною групою.

Три ділянки мозку при ОКР – орбітофронатльна кора (ОФК), передня поясна кора (ППК) та голівка хвостатого ядра змінюють активність таким чином:

а) гіперактивні у стані спокою;

б) стають більш активними після провокування симптомів;

в) не виявляють гіперактивності після лікування.

г) стають менш активними при необхідності вирішення когнітивних задач [5].

Виходячи з результатів когнітивних досліджень, припускають, що симптоми ОКР можуть бути наслідком недостатнього гальмівного контролю при обсесіях, що витікають з нездатності пригнічувати нав'язливі думки, та компульсивних діях, що виникають через неспроможність суб'єкта інгібувати певні моделі поведінки [3]. Інші дослідження [12] показали, що пацієнти з ОКР переважно використовують гіпокамп-залежне (декларативне) навчання при формуванні нових навичок, тоді як контрольна група використовувала стріатум-залежне (імпліцитне) навчання. Це може відбуватися через перевантаженість системи стріатуму пацієнтів з ОКР компульсивними діями. Ці дослідження показують, що, навіть при відсутності очевидних відмінностей у по-

© Малишева К. О., Келлер В. В.

ведінці, можна виявити розбіжності у нейронній активності, що відображають компенсаторні стратегії адаптації.

Висновки. Незважаючи на те, що за психологічними проявами ОКР нагадує тривожні розлади, його етіологія суттєво відрізняється від них. ОКР формує власну групу розладів, що характеризуються нав'язливими думками та діями. До цього спектру відносять дисморфофобію, синдром патологічного накопичення, трихотіломанію, екскоріацію, обсесивно-компульсивний розлад, індукований медикаментозними препаратами, і невизначений обсесивно-компульсивний розлад. ОКР має чітко визначений нейроанатомічний субстрат: орбітофронтальну кору, передню поясну кору та базальні ганглії, що входять до складу кортико-стріато-таламо-кортикальних петель. Ключовим у розвитку ОКР є патологічний функціональний зв'язок між цими структурами. Симптоматика розладу виникає через переважання прямого шляху базальних гангліїв над непрямим. Передню поясну кору асоціюють з компульсивним перевірянням, тоді як ділянки префронтальної та скроневої кори і їхній зв'язок з мозочком пов'язують з компульсивним миттям рук. Оскільки обсесивно-компульсивна поведінка і ОКР-петля взаємопідсилюють одне одного, формується замкнене коло між психологічними симптомами і неврологічними порушеннями.

Перелік використаних джерел (References):

1. *American* Psychiatric Association. Diagnostic and Statistical Manual of Mental Disorders. 5th Edition. Washington, DC: American Psychiatric Association; 2013. 970 p. Available from: http://b-ok.org/book/2826458/0d493f.

2. *Atmaca, M*., Yildirim, H., Ozdemir, H., Tezcan, E., & Poyraz, A. K. Volumetric MRI study of key brain regions implicated in obsessive–compulsive disorder. Progress in neuro-psychopharmacology and Biological Psychiatry, 2007, 31.1: 46-52. Available from: https://www.sciencedirect.com/science/article/pii/S027858460600265X DOI: 10.1016/j.pnpbp.2006.06.008.

3. *Chamberlain, S. R*., Blackwell, A. D., Fineberg, N. A., Robbins, T. W., & Sahakian, B. J. The neuropsychology of obsessive compulsive disorder: the importance of failures in cognitive and behavioural inhibition as candidate endophenotypic markers. Neuroscience & Biobehavioral Reviews, 2005, 29.3: 399-419. Avaliable from: https://www.ncbi.nlm.nih.gov/pubmed/15820546 DOI: 10.1016/j.neubiorev.2004.11.006.

4. *Jonathan S.* Abramowitz, Dean McKay, Eric A. Storch. The Wiley Handbook of Obsessive Compulsive Disorders. Pondicherry: Wiley [Internet]. 2017. 1268 p. Available from: http://b-ok.org/book/3377418/abc444.

5. *Maia, T. V.,* Cooney, R. E., & Peterson, B. S. The neural bases of obsessive–compulsive disorder in children and adults. Development and psychopathology, 2008, 20.4: 1251-1283. Avaliable from: https://www.cambridge.org/core/journals/development-and-psychopathology/article/neural-bases-of-obsessivecompulsive-disorder-in-children-and-adults/C6198A4B7C1EEB9E6483784F46896246 DOI: /10.1017/S0954579408000606.

6. *Menzies, L*., Achard, S., Chamberlain, S. R., Fineberg, N., Chen, C. H., Del Campo, N., ... & Bullmore, E. Neurocognitive endophenotypes of obsessive-compulsive disorder. Brain [Internet]. 2007; 130(12), 3223-3236 p. Available from: https://www.ncbi.nlm.nih.gov/pubmed/17855376 DOI: 10.1093/brain/awm205.

7. *Michael A*. Jenike, Hans C. Breiter, Lee Baer. Cerebral

© Малишева К. О., Келлер В. В.

Structural Abnormalities in Obsessive-compulsive Disorder: A Quantitative Morphometric Magnetic Resonance Imaging Study. Arch Gen Psychiatry [Internet]. 1996 Jul; 53(7):625-632 p. Available from: https://www.ncbi.nlm.nih.gov/pubmed/8660129 DOI: 10.1001/archpsyc.1996.01830070073011.

8. *Middleton F.A.* Revised Neuroanatomy. Frontal-subcortical circuits in psychiatric and neurological disorders, 2001, 44. Avaliable from: https://www.cs.cmu.edu/afs/cs/academic/class/15883-f13/readings/middleton-2001.pdf.

9. *Milad, M. R.*, & Rauch, S. L. Obsessive-compulsive disorder: beyond segregated cortico-striatal pathways. Trends in cognitive sciences, 2012, 16.1: 43-51. Avaliable from: https://www.sciencedirect.com/science/article/pii/S1364661311002361. DOI: 10.1016/j.tics.2011.11.003.

10. *Nakao, T.,* Okada, K., & Kanba, S. Neurobiological model of obsessive–compulsive disorder: evidence from recent neuropsychological and neuroimaging findings. Psychiatry and clinical neurosciences, 2014, 68.8: 587-605. Avaliable from: https://onlinelibrary.wiley.com/doi/full/10.1111/pcn.12195 DOI: 10.1111/pcn.12195.

11. *O'Sullivan, R. L.*, Rauch, S. L., Breiter, H. C., Grachev, I. D., Baer, L., Kennedy, D. N., ... & Jenike, M. A. Reduced basal ganglia volumes in trichotillomania measured via morphometric magnetic resonance imaging. Biological Psychiatry [Internet]. 1996; 42(1), 39-45 p. Available from: https://www.sciencedirect.com/science/article/pii/S0006322396002971 DOI: 10.1016/S0006-3223(96)00297-1.

12. *Rauch, S. L.*, Wedig, M. M., Wright, C. I., Martis, B., McMullin, K. G., Shin, L. M., ... & Wilhelm, S. Functional magnetic resonance imaging study of regional brain activation during implicit sequence learning in obsessive–compulsive disorder. Biological Psychiatry, 2007, 61.3: 330-336. Avaliable from: https://www.ncbi.nlm.nih.gov/pubmed/16497278 DOI: 10.1016/j.biopsych.2005.12.012.

13. *Szeszko, P. R.*, Robinson, D., Alvir, J. M. J., Bilder, R. M., Lencz, T., Ashtari, M., ... & Bogerts, B. Orbital frontal and amygdala volume reductions in obsessive-compulsive disorder. Archives of general psychiatry [Internet]. 1999; 56(10), 913-919. Available from: https://jamanetwork.com/journals/jamapsychiatry/fullarticle/205372 DOI: 10.1001/archpsyc.56.10.913.

14. *Van Ameringen M.*, Patterson B., Simpson W. DSM-5 obsessive-compulsive and related disorders: clinical implications of new criteria. Wiley Periodicals, Inc. [Internet]. 2014 March; 31 (6): 487-493. Available from: https://onlinelibrary.wiley.com/doi/abs/10.1002/da.22259 DOI: 10.1002/da.22259.

Malysheva Karine

PhD (Candidate of Psychological Sciences), Associate professor of the Psychodiagnostic and Clinical Ppsychology Department of Taras Shevchenko National University, Kyiv (Ukraine)

Keller Vladyslava

Student of National University of "Kyiv-Mohyla Academy", Kyiv (Ukraine)

NEUROPSYCHOLOGICAL CORRELATES OF CEREBRAL DYSFUNCTIONS IN PERSONS WITH OBSESSIVE-COMPULSIVE DISORDER

ABSTRACT

The article is devoted to the problem of connection between biological substrate of obsessive-compulsive disorder and its typical psychological features. The main attention is paid to disfunction of cortico-striato-thalamo-cortical loops and basal ganglia as the reason of obsessive-compulsive symptoms. Obsessive-compulsive disorder is differentiated from anxiety disorders spectrum. Etiology of compulsive handwashing and compulsive checking is compared. Data of cognitive researches of this theme are interpreted, include response inhibition test. Assumptions about nature of obsessive thoughts

© Малишева К. О., Келлер В. В.

"trap" are made.

According to the results of the study, despite the fact that the psychological manifestations of OCD reminds those in anxiety disorders, it's etiology is significantly different from them. OCD forms its own group of disorders characterized by intrusive thoughts and actions. This spectrum includes dysmorphophobia, compulsive hoarding, trichotillomania, excoriation, drug-induced obsessive-compulsive disorder, and indeterminate obsessive-compulsive disorder. OCD has a clearly defined neuroanatomical substrate: orbitofrontal cortex, anterior cingulate cortex and basal ganglia, which are part of the cortico-striato-thalamo-cortical loops. The key to the development of OCD is the pathological functional connection between these structures. Symptoms of the disorder arises because of the predominance of the direct pathway of the basal ganglia over the indirect. The anterior cingulate cortex is associated with compulsive cheking, whereas areas of the prefrontal and temporal cortex and their connection with the cerebellum are associated with compulsive handwashing. Since obsessive-compulsive behavior and OCD loop mutually reinforce each other, a vicious circle is formed between psychological symptoms and neurological disorders.

Key words: obsessive-compulsive disorder, basal ganglia, orbitofrontal cortex, cingulate cortex, inhibitory control of mental activity, obsessive thoughts, compulsive checking, compulsive handwashing.

Малышева Каринэ Олеговна

Кандидат психологических наук, доцент кафедры психодиагностики и клинической психологии Киевского национального университета имени Тараса Шевченка, г. Киев (Украина)

Келлер Владислава Викторовна

Студентка Национального университета Киево-Могилянская академия, г. Киев (Украина)

НЕЙРОПСИХОЛОГИЧЕСКИЕ КОРРЕЛЯТЫ МОЗГОВЫХ ДИСФУНКЦИЙ У ЛИЧНОСТЕЙ С ОБСЕССИВНО-КОМПУЛЬСИВНЫМ РАССТРОЙСТВОМ

Аннотация. В статье рассматривается взаимосвязь между биологическим субстратом обсессивно-компульсивного расстройства и его психологическими проявлениями. Особое внимание уделяется дисфункции кортико-стриато-таламо-кортикальных петель и дизрегуляции базальных ганглиев как причины обсессивно-компульсивной симптоматики. Обсессивно-компульсиное расстройство дифференцируется от спектра тревожных расстройств. Проводится сравнительный анализ этиологии компульсивного мытья рук и компульсивных проверок.

В ходе исследования было выяснено, что, несмотря на то, что по психологическим проявлениям ОКР напоминает тревожные расстройства, его этиология существенно отличается от них. ОКР формирует собственную группу расстройств, характеризующихся навязчивыми мыслями и действиями. К этому спектру относят дисморфофобию, синдром

© Малишева К. О., Келлер В. В.

патологического накопления, трихотилломанию, экскориацию, обсессивно-компульсивное расстройство, индуцированное медикаментозными препаратами, и неопределенное обсессивно-компульсивное расстройство. ОКР имеет четко определенный нейроанатомический субстрат: орбитофронтальную кору, переднюю поясную кору и базальные ганглии, входящие в состав кортико-стриато-таламо-кортикальных петель. Ключевым в развитии ОКР является патологическая функциональная связь между этими структурами. Симптоматика расстройства возникает из-за преобладания прямого пути базальных ганглиев над непрямым. Переднюю поясную кору ассоциируют с компульсивной проверкой, тогда как участки префронтальной и височной коры и их связь с мозжечком связывают с компульсивным мытьем рук. Поскольку обсессивно-компульсивное поведение и ОКР-петля взаимно усиляют друг друга, формируется замкнутый круг между психологическими симптомами и неврологическими нарушениями.

Описывается альтернативный способ обучения и приобретения новых навыков у пациентов с обсессивно-компульсивным расстройством. Интерпретируются данные когнитивных исследований по данной теме, в том числе тесты на ингибирование ответа. Делаются предположения насчёт возникновения «ловушки» из обсессивных мыслей у личностей, которые страдают обсессивно-компульсивным расстройством.

Ключевые слова: обсессивно-компульсивное расстройство, базальные ганглии, орбитофронтальная кора, поясная кора, тормозной контроль психической активности, навязчивые мысли, компульсивная проверка, компульсивное мытьё рук.

Дата отримання статті: 21.01.2019
Дата рекомендації до друку: 27.01.2019
Дата оприлюднення: 28.02.2019

© *Малишева К. О., Келлер В. В.*